Aus dem Städt. Krankenhaus Berlin-Wilmersdorf
Direktor: Prof. Dr. Baetzner

Knochenmetastasen bei klinisch nicht in Erscheinung tretendem Schilddrüsen-Carcinom

Inaugural-Dissertation
zur
Erlangung des medizinischen Doktorgrades
an der
Friedrich-Wilhelms-Universität zu Berlin

vorgelegt von

MARGRIT KUHLO
aus Berlin

Tag der Promotion: 1. Juni 1939

Buchdruckerei Franz Linke, Berlin NW 7, Marienstr. 13

M 68

Gedruckt mit Genehmigung
der
Medizinischen Fakultät der Universität Berlin

Dekan: Prof. Dr. Siebeck
Referent: Prof. Dr. Baetzner
Korreferent: Prof. Dr. Rostock

R. UNIV.
BIBLIOTHEEK
LEIDEN

Die Lehre von dem Schilddrüsenkrebs im Sinne der Malignen Struma ist zwar noch eine junge Wissenschaft, und die systematische Erforschung des Kropfes und seiner vielfachen Ursachen beginnt erst mit dem 19. Jahrhundert, heute sind aber die Kenntnisse über die bösartige Schilddrüsengeschwulst mit ihrer Neigung zur Bildung multipler Metastasen in jeglichem Körpergewebe hinreichend bekannt und seit Jahrzehnten zu einem gewissen Abschluß gelangt (Barthels). Sehr viel weniger Erfahrungen und Beobachtungen liegen dagegen nach eingehendem Literaturstudium für das latente Schilddrüsen-Carcinom vor, das klinisch gar nicht als Kropf in Erscheinung tritt, und das Verhalten seiner Metastasen.

Von Prof. Dr. Baetzner wurde kürzlich ein Fall von solitärer Knochenmetastase eines kaum walnußgroßen Primär-Tumors in der Schilddrüse beobachtet, der in seiner Problematik, seinem Verlauf und seiner Behandlung deshalb der näheren Bearbeitung und Mitteilung wert erscheint.

Es handelt sich hier um eine 45jährige Frau I. B. mit folgender Anamnese:

F. A.. Vater mit 75 J. an Altersschwäche gestorben. Mutter lebt und ist gesund. 5 Geschwister leben und sind gesund. Es sind keinerlei erbliche Krankheiten in der Familie bekannt.

E. A. Pat. hatte als Kind Masern, ist sonst immer gesund gewesen, bis auf einen Gelenkrheumatismus leichten Grades im J. 1935. Menarche mit 16 J., regelmäßig 28/3—4 Tage ohne Beschwerden. Ein Abort und drei lebende, gesunde Kinder. Das 3. Kind bekam sie mit 42 Jahren.

Jetzige Erkrankung:

Anfang April 1938 hatte Pat. verschiedentlich leichte, rheumatische Beschwerden im linken Oberarm. Eines Tages bemerkte sie plötzlich bei einer normalen Bewegung des li. Armes ein Knacken im Oberarm, nahe der Schulter. Der Arm war daraufhin bei der tägl. Hausarbeit in der Beweglichkeit etwas behindert, aber noch durchaus gebrauchsfähig. Etwa 3 Wochen später fiel der Arm bei einer Arbeit mit nach oben gereckten Armen plötzlich schlaff am Körper herab. Von nun an konnte der Arm nicht mehr aktiv im Schultergelenk bewegt werden und die rheumatismusartigen Schmerzen wurden stärker. Pat. suchte jetzt den Arzt auf, der sie auf Rheumatismus behandelte. Da mit der Therapie keinerlei Besserung erzielt wurde, kamen Zweifel an der Richtigkeit der Diagnose auf und es wurde zur Klärung eine Röntgenaufnahme gemacht. Das Röntgenbild zeigte eine Knochendestruktion; die Pat wurde in unsere Klinik eingewiesen.

Status Praesens:

45jährige Pat. in gutem E. und K.Z. Haut und sichtbare Schleimhäute gut durchblutet. Keine Oedeme, kein Exanthem, keine allgemeinen Drüsenschwellungen.

Kopf: Pupillen reagieren prompt auf L. und C. gleichweit, nicht entrundet. Nebenhöhlen und Nervenaustrittsstellen nicht druckempfindlich. Tonsillen und Rachen o. B., Zunge nicht belegt, Zähne gut instand.

Hals: Am rechten Rand der Trachea befindet sich eine subcutan gelegene, harte, umschriebene, gegen die Unterlage gut verschiebliche Geschwulst von etwa Walnußgröße, die nach außen kaum in Erscheinung tritt. Sonst keine Drüsenschwellungen und keine Schilddrüsenvergrößerung.

Thorax: Gut gewölbt, Atemexkursionen gleichmäßig. Cor: Grenzen normal, Töne rein, Aktion regelmäßig, nicht beschleunigt. Pulm.: Grenzen gut verschieblich, normales Klopfgeräusch, Vesikuläratmen.

Abdomen: Keine pathol. Resistenzen, Leib weich, Leber und Milz nicht nachweisbar vergrößert, Nierenlager nicht druckempfindlich.

Extremitäten: siehe Lokalbefund, sonst o. B.

Z.N.S.: Keine pathol. Reflexe, physiol. Refl. gut auslösbar.

Lokalbefund:

Die linke Schultermuskulatur ist in geringem Maße atrophisch, das obere Drittel des Oberarms und die Schulter sind druckempfindlich und bei passiver Bewegung schmerzhaft. Aktive Bewegung nicht möglich im Schultergelenk. Keine Verkürzung, keine Schwellung, keine Achsenabweichung, geringe Crepitatio, abnorme Beweglichkeit deutlich.

Röntgenbefund:

Dicht unterhalb des li. Humeruskoptes befindet sich eine etwa 10 cm lange Aufhellung des Knochenschattens. Am chirurg. Hals des Humerusschaftes sind Spongiosa und Kompakta fast vollständig zerstört. Von der äußeren Kompakta sind nur ganz feine, zarte Knochenspangen vorhanden, die innere Kompakta ist ebenfalls unterbrochen. Geringe Achsenverschiebung durch den etwas nach lateral abgewinkelten Humeruskopf. Von der unteren Grenze an der Außenseite des tumorartigen Gebildes geht eine ganz deutliche sogenannte Knochenspindel, ein paralleler Ansatz, aus. Es handelt sich also um einen Spontanbruch nach weitgehender Zerstörung des Knochens.

Diagnose:

Spontanfraktur nach Sarkom oder Carcinommetastase des linken Humerus.

Therapie:

Resektion des erkrankten Knochenteils.

Operationsbericht:

Typischer Resektionsschnitt nach Langenbeck. Der Arm steht im Ellenbogengelenk gebeugt, etwas abduciert und nach außen rotiert, so daß der cond. ext. nach außen sieht. So erreicht der Schnitt sicher den sulc. intertubercularis. Er beginnt zwischen

Acromion und Proc. coracoid., etwas näher diesem, und läuft in der Längsachse des Arms abwärts bis etwa zur Mitte des Oberarms. Der Schnitt durchtrennt über dem sulc. bicipit. die Haut und die vorderen Deltoideusfasern, dann die vordere Wand des Bicepskanals, bis zur Basis des überknorpelten Kopfes. Stumpf werden die tieferen Muskelfasern durchtrennt und mit Haken seitlich vom Knochen abgezogen, bis der sulc. intertuberc. sichtbar wird, seine Scheide und weiter nach oben die Gelenkkapsel bis zur cavitas glenoid. in der Länge der Bicepssehne eröffnet werden können. Das Schultergelenk ist nun von vorne breit eröffnet. Zur Arthrektomie wird jetzt das obere Humerusende ausgelöst. Dazu wird zunächst das tubercul. majus unter Einwärtsdrehung zugänglich gemacht und der Sehnenansatz des pekt. maj. sowie das Periost eingeschnitten. Mit dem Elevatorium hebt man nun das Periost vom Knochen ab, bis die hintere Fläche des Humerus und nach oben die Sehnenansätze am tuberc. erreicht sind. Diese werden mitsamt der Gelenkkapsel durch kleine, gegen den Knochen gerichtete Schnitte des Resektionsmessers abgetrennt und bleiben dabei ebenfalls im Zusammenhang mit dem Periost im unteren Wundbereich. Sobald die 3. Facette des tub. maj. vom musc. ter. min. befreit ist, wird der Arm auswärts gedreht und nun ebenfalls längs der spin. tuberc. die Ansatzstellen des lat. dorsi und ter. maj. mitsamt dem Periost abgehebelt, die subscapularis-Sehne zugleich mit der Kapsel von ihrem Ansatz scharf abgetrennt. Die lange biceps-Sehne schlägt man um das tub. min., luxiert den Humeruskopf aus der Wunde und schneidet die Kapsel längs ihrem hinteren Umfange dicht an der Insertionsstelle ein. Es stellt sich heraus, daß Schaft und Kopf keine Kommunikation mehr miteinander haben. Der Kopf wird reseziert, der Schaft, da er ebenfalls in seinem oberen Teil krank ist, wird nach unten bis etwa zur Hälfte freigelegt und abgetragen. Dabei zeigt sich, daß der Tumor die Knochenschale an einer Stelle gesprengt hat und in die Weichteile eingedrungen ist. Das kranke Weichteilgebiet wird ebenfalls reseziert. Die regionären Lymphdrüsen sind frei.

Die Operation geschieht ohne Blutleere, nur einige Kapsel- und Knochengefäße bluten stärker. Schichtweiser Wundverschluß, fortlaufende Hautnaht, Drain mit Auslauf am unteren Schnittwinkel. Narkose: 20 ccm Narkogen.

Die path. hist. Untersuchung des Operationspräparats hat folgendes Ergebnis:

Es findet sich eine epitheliale Gewächsbildung, die sich zusammensetzt aus soliden Zellsträngen, mehr aber noch aus tubulären bezw. alveolären Bildungen. Dabei werden Hohlräume verschiedener Form und Größe angetroffen. Diese Hohlräume haben ein teils kubisches, teils etwas höheres Epithel. Einzelne von ihnen enthalten kolloide Massen, die sich stark mit Eosin färben; an solchen Stellen erinnert das histol. Bild an Schilddrüsengewebe. (s. Abb. 1). Einzelne Stellen des Tumors fallen durch eine gewisse Unregelmäßigkeit der Zellen in bezug auf Form und Größe auf und

vor allem durch eine stärkere Färbbarkeit der Kerne. Hier muß eine maligne Umwandlung angenommen werden. Der Tumor ist reich an Blutgefäßen, die meistens klein und zartwandig sind. Es handelt sich also nicht um das klinisch und röntgenologisch angenommene Sarkom, sondern um die Metastase eines Carcinoms, dessen Primärtumor möglicherweise in der Schilddrüse zu suchen ist.

Damit rückt nun die kleine Geschwulst am Hals, die beim Aufnehmen des anfänglichen Status praesens als Nebenbefund festgestellt wurde, plötzlich in den Vordergrund unserer Ueberlegungen.

Die Pat. gibt auf erneutes Befragen an, daß sie diese kleine „verhärtete Drüse" mit 20 J. einmal zufällig entdeckt habe, daß sie ihr aber niemals Beschwerden gemacht habe und auch seitdem nicht gewachsen sei. Möglicherweise habe sie sogar schon vorher unbemerkt bestanden.

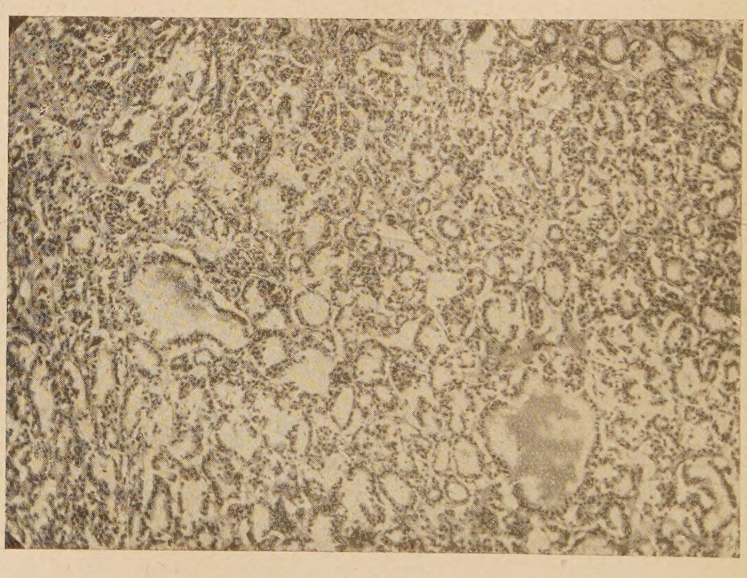

Abb. 1

Wir schlagen der Pat. vor, sich diesen kleinen Schönheitsfehler auch noch entfernen zu lassen, und etwa 3 Wochen nach der ersten Operation am li. Oberarm, deren Heilung komplikationslos verlief, wird die Resektion der kleinen Geschwulst am Hals vorgenommen.

Operationsbericht:

Halbschräger Kragenschnitt. Der ungefähr walnußgroße harte Tumor wird aus dem rechten Strumalappen herausgeschält. Das zurückbleibende Gewebe erscheint in der Tumor-Umgebung für

Auge und Tastbefund völlig gesund. Der Tumor erweist sich als vollständig abgekapselt, in eine bindegewebige Hülle eingebettet. Der Inhalt ist wie ein schlechtes, weiß-schmierig aussehendes Granulationsgewebe, die Kapsel fest wie Knorpelgewebe.

Die path. hist. Untersuchung ergibt jetzt folgenden Befund: Das hier vorliegende Gewebe ist in seiner Struktur sehr mannigfaltig. Ein Teil entspricht einem mäßig kolloidreichen Schilddrüsengewebe, das Nekrosen und daneben auch fibröse Umwandlung zeigt; ein anderer Teil, der von dem ersten ziemlich scharf abgegrenzt ist, entspricht einem kolloidarmen, bezw. völlig kolloidfreien Adenom, das einen ähnlichen histol. Aufbau zeigt, wie der unter Abb. 1 beschriebene Tumor, d. h. wir haben wieder neben soliden Zellsträngen tubuläre und alveoläre Bildungen, jedoch überwiegen die soliden (s. Abb. 2). Auch in dieser Gewächsbildung finden wir Stellen, die durch Zell- bezw. Kernatypien auffallen, und somit auf eine maligne Entartung hinweisen.

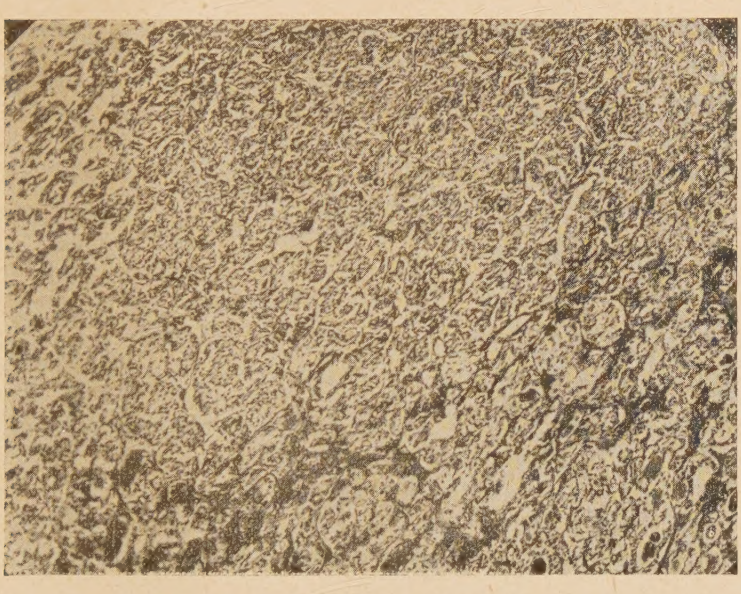

Abb. 2

Dieser Befund bestätigt unsere Vermutung, daß die kleine Geschwulst am Hals den Primärtumor darstellt.

Komplikationsloser Heilungsverlauf nach der 2. Operation. 14 Tage später hat sich die Pat. soweit erholt, daß wir sie nach Haus entließen. Von seiten des Halses bestehen keinerlei Beschwerden. Der linke Arm kann passiv uneingeschränkt und schmerzlos bewegt werden, und nach intensiver Bewegungstherapie

ist die aktive Beweglichkeit des Unterarms ebenfalls unbehindert, dagegen ist die aktive Bewegung des Oberarms, soweit sie Funktion des Schultergelenks ist, z. B. das Anheben des Arms, noch nicht wieder möglich.

Nach 6 Monaten suchte ich die Patientin wieder auf und fand sie völlig beschwerdefrei vor. Sie hat sich glänzend erholt und 40 Pfund zugenommen. Sie versieht ihren Haushalt mit Mann und Kindern ohne Hilfe allein, fühlt sich frisch, gesund und arbeitskräftig. Die frühere Kraft ist in den linken Arm ungemindert zurückgekehrt, sie kann alle Bewegungen ausführen, soweit sie nicht Funktion des Schultergelenks sind. Sie erklärt, sie könne z. B. gut zweihändig mit Messer und Gabel essen, dagegen habe sie das Frisieren mit der rechten Hand allein lernen müssen. Handarbeiten mache sie sehr viel und ohne Ermüdung; überhaupt sei sie vollständig schmerz- und beschwerdefrei.

Es handelt sich hier um ein in der Weltliteratur bisher verhältnismäßig wenig bekanntes Krankheitsbild. Einige von anderen Autoren beschriebene Fälle will ich zum Vergleich kurz berichten.

Der erste, der Metastasen eines Schilddrüsenkrebses ohne klinisch in Erscheinung tretenden Kropf beobachtet hat, ist Cohnheim, der auf dem Chirurgenkongreß 1876 von einem Patienten berichtet, der bei kaum wahrnehmbarer Vergrößerung des linken Schilddrüsenlappens an multiplen Schilddrüsenkrebsmetastasen in Wirbelkörpern, Femur, Lungen und Bronchialdrüsen zugrunde gegangen ist. Wegen des ganz unbedeutenden Befundes an der Schilddrüse blieb die Ursache der Erkrankung klinisch unerkannt. Der histol. Sektionsbefund ergab zwei erbsengroße Knötchen in der Schilddrüse, von derselben gallertartigen Struktur wie die Metastasen. Diese Knötchen zeigten aber nicht das sonst für den Krebs so charakteristische infiltrierende Wachstum. Nur an einer Stelle durchbricht das Gewebe einen kleinen Nebenast der ven. thyr. inf. Cohnheim glaubt daher nicht an ein echtes Carcinom, sondern an eine „benigne struma mit entartenden Metastasen“ und betitelt seine Arbeit: „Einfacher Gallertkrebs mit Metastasen“.

In seinem Fall machte das Knie allein bis wenige Wochen vor dem Exitus unklare, rheumatismusartige Beschwerden, die für eine Resektion nicht schwerwiegend genug waren, so daß die Diagnose erst durch den Sektionsbefund möglich wurde.

Einen ähnlichen Fall beschreibt später Klinge: 46jährige Frau hat am Manubrium sterni einen haselnußgroßen harten Knoten, der in 1½ Jahren zu Apfelgröße anwächst. 3½ Jahre später Spontan-

fraktur mehrerer Extrimitätenknochen. Kein Befund der Schilddrüse. Bei der Sektion finden sich 2 bohnengroße Knötchen in der Schilddrüse als Primar-Ca.

Gierke brachte einen Fall von Wirbeltumor mit Kompressionsmyelitis des R.M. zur Beobachtung, mit auf- und absteigender Degeneration als Krankheitsbild. Sektionsbefund: Tumorbau von derselben Struktur wie Struma colloides. Schilddrüse nicht vergrößert. Bei genauerer Untersuchung findet sich ein haselnußgroßer abgekapselter Adenomknoten als Primärkrebs darin.

Andere sehr ähnliche Fälle werden noch von Regensburger, Esau, Simpson, Erdheim und Hellner beschrieben. Immer treten die Metastasen als Knochenmetastasen auf, häufig sind sie solitärer Natur. Hellner, Esau und Regensburger berichten besonders über Metastasen an den platten Schädelknochen bei diesem klinisch nicht in Erscheinung tretenden Schilddrüsenkrebs.

Ein solcher Fall von Schädelmetastase wurde uns von unserem Pathologen Prosektor Dr. Plenge zur Verfügung gestellt. Es handelte sich da um eine 64jährige Frau, die durch ein Sigma-Carcinom ad Exitum kam. Als Nebenbefund bestand eine etwa pflaumengroße Geschwulst am Os occipitale, das intra vitam als Metastase des Sigmacarcinoms gedeutet wurde. Bei der Sektion erwies sich dieser an der Protub. occip. ext. befindliche, die Dura nach innen vorstülpende Tumor als Metastase eines Carcinoms mit Schilddrüsenbau und bei näherer Untersuchung fand man als Primär-Tumor einen haselnußgroßen Krebs in der Schilddrüse, der nach außen gar nicht in Erscheinung trat. Keine anderen Knochenmetastasen nachweisbar.

Wir haben hier also eine solitäre Metastase am Schädeldach vor uns. Weder Primärcarcinom noch Metastase traten klinisch in Erscheinung.

Abweichend in bezug auf den Ort der Metastasenbildung verhält sich folgender Fall, den Klinge noch beobachtet hat: Bei der Sektion einer durch Magenbluten ad Exitum gekommenen Frau findet sich ein großer isolierter Tumor-Knoten mit Schilddrüsenstruktur in der Leber. Daraufhin wird ein bohnengroßer, adenomartig abgekapselter krebsiger Knoten bei genauerer Untersuchung in der Schilddrüse gefunden. Keine Knochenmetastasen.

Während sonst also nur Knochenmetastasen gefunden wurden, bis auf Cohnheims Fall von Mitbeteiligung der Lungen und Bronchien, handelt es sich hier um eine solitäre Lebermetastase.

Wenn wir nun auf Grund des vorliegenden Beobachtungsmaterials die besonders charakteristischen Merkmale dieser Krebsart zusammenfassen und besonders studieren, so ist im einzelnen Folgendes zu sagen:

I. Ueber den Primärtumor:

Der Primärtumor in der Schilddrüse ist klein, er verhält sich in seinem Wachstum latent, er macht klinisch keinerlei Erscheinungen, und bleibt somit intra vitam meist unerkannt. Oft ist er so klein, daß er sogar dem Auge des mikroskopisch untersuchenden Pathologen entgeht. Der Primärtumor ist somit wohl als relativ benigne zu bezeichnen.

Eine Erklärung für diese relative Benignität liegt in der Bildung der derben, bindegewebigen Kapsel, mit der sich der Tumor umgibt. So wie wir in unserem anfangs beschriebenen Fall bei der 2. Operation einen derb abgekapselten Tumor aus dem rechten Strumalappen entfernten, so wird von allen Autoren angegeben, daß die Primärknötchen in der Schilddrüse solche Kapselbildung aufweisen.

Das Verhalten der Abkapselung ist als atypisch zu bezeichnen, denn im allgemeinen gilt ja gerade das infiltrierende Wachstum als charakteristisch für den Krebs. Allerdings finden wir dieselbe Erscheinung noch bei einigen Fällen von Prostata-Ca., von Mamma-Ca. und vor allem auch beim Hypernephrom. (Ammer).

Die Kapselbildung an sich spricht für ein hohes Alter und ist nach Ansicht der Pathologen charakteristisch für ein fötales Adenom (Erdheim). Danach würde also dieser kleine Primärtumor schon embryonal angelegt sein, seine Malignität in bezug auf die Metastasenbildung aber erst nach Jahrzehnten entfalten. Der Grund, warum ein so abgekapselter Tumor, der sich bis dahin völlig latent und harmlos verhielt, plötzlich aktiviert wird und Metastasen bildet, ist von den Pathologen noch nicht gefunden. Der Zeitpunkt der Aktivierung fällt nach den vorliegenden Beobachtungen immer in das Lebensalter zwischen 40 und 70 Jahren.

II. Ueber die Art der Verschleppung:

Die Entstehung späterer Metastasen aus einem zunächst so harmlosen Primärherd legt die Frage nahe, ob solche Tumoren auf der Wucherung von versprengten embryonalen Keimen beruhen, wie es vom Melanosarkom bekannt ist. Zu dieser Frage ist in der Literatur wenig Stellung genommen worden. Heute wird die embryonale Entstehung durchweg abgelehnt. Simpson führt aus, daß wohl vereinzelte Fälle bekannt sind, wo Schilddrüsen-

gewebe in einem Ovarialtheratom gefunden wurde, — einmal sogar mit dem typischen Krankheitsbild eines Morb. Basedow —, daß sich aber im übrigen die Schilddrüsenkeimversprengungen nur auf die unmittelbare Umgebung des 4. Kiemenbogens und des duct. thyreoglossus beschränken, d. h. sie kommen nur vom for. caecum bis zum Aortenbogen vor. Diese sog. accessorischen Schilddrüsen entarten bekanntlich häufig carcinomatös, sie bieten aber keinerlei Erklärung für das Vorkommen der Metastasen in Extremitätenknochen.

Da also die Schilddrüsenzellen nicht durch abnorme Entwicklung in die angeführten entlegenen Knochenteile gelangt sein können, bleibt nur die Verbreitung durch den Säftestrom.

Doepfner lieferte den Beweis, daß die Verschleppung in erster Linie auf dem Blutweg erfolgt. An einzelnen mikroskopisch kleinen Stellen wird die Kapsel des Primärtumors durchbrochen und die Krebszellen gelangen so in die Blutbahn, um sich nach Art der Metastasenbildung an anderer Stelle anzusiedeln, und dort ihr infiltratives, destruierendes Wachstum zu entfalten.

In zweiter Linie kommt die Verbreitung auch auf dem Lymphweg vor. Das beweisen einige Fälle von gleichzeitig mitbetroffenen, den Metastasen regionären Lymphdrüsen. Daß die dem Primärcarcinom regionären Lymphdrüsen befallen sind, ist jedoch noch nicht beobachtet worden.

III. Ueber die Metastasen:

Bis auf den einen Fall von Klinge, der eine solitäre Lebermetastase beobachtete, fanden wir, daß die Knochen der bevorzugte Ort der Metastasenbildung dieses klinisch latenten Schilddrüsencarcinoms sind. Am häufigsten befallen finden sich unter ihnen die platten Knochen, d. h. vor allem Schädelknochen, Rippen, Sternum und Wirbelkörper, also besonders solche, die rotes Knochenmark enthalten. Kommen die Metastasen in den langen Röhrenknochen vor, so sitzen sie auch immer nur da, wo dieselben blutreich sind. Das rote Knochenmark stellt einen für Geschwulstzellen im allgemeinen günstigen Nährboden dar. Außerdem besteht eine gewisse Verwandtschaft zwischen Knochenmark und Schilddrüsengewebe (Simpson, Gierke).

Es gibt verschiedene Statistiken über die Reihenfolge der am häufigsten befallenen Knochen. Nach Ewing ist die Reihenfolge: Schädel, Sternum, Wirbelsäule, Rippen, Femur, Becken. Nach Regensburger: Schädel, Wirbelsäule, Becken, Sternum, Humerus, Femur, Rippen, Clavicula, Scapula.

Wir kennen noch andere Carcinom-Arten, die vorzugsweise zu Knochenmetastasen neigen. Dazu gehören: Prostata-Ca., Mamma-Ca., Hypernephrom und Struma maligna. Wichtig ist aber festzustellen, daß diese Krebsarten sich mit ihrer Metastasenbildung nicht in dem Maße auf das Knochensystem beschränken, wie der klinisch latente Schilddrüsenkrebs, sondern daß sie außerdem auch noch in jeglichem anderen Körpergewebe Tochterherde entwickeln können. Sie neigen dabei zur multiplen Metastasenbildung. Als besonders charakteristisch fällt dagegen auf, daß für das Schilddrüsencarcinom mit klinisch nicht in Erscheinung tretendem Primärtumor Fälle bekannt sind, die nur solitäre Metastasen bilden, wie sie von Klinge und Erdheim und ‚Hellner beobachtet wurden. So wie in dem latenten Verhalten des Primärtumors liegt auch in der Fähigkeit zur Solitärmetastasen-Bildung eine relative Benignität.

Die Art der Zerstörung in den Knochenmetastasen ist vorwiegend osteolytischer Natur. Es ist besonders Erdheim, der die Behauptung aufstellte, daß die Veränderungen in den Knochen niemals im Sinne von Knochenanbau stattfindet, sondern daß ausschließlich Osteoclasten am Werke sind. Wenn diese Behauptung den Tatsachen entspräche, dann hätten wir im Röntgenbild ein großes diagnostisches Hilfsmittel; bekanntlich ist aber die Frage, ob auf Grund des Röntgenbildes der Verdacht auf die Natur des Tumors möglich ist, heute umstritten. Wenn wir an das Röntgenbild des von uns beobachteten Falles denken, auf dem wir neben dem destruktiven Charakter der Veränderungen auch deutliche Knochenneubildung in Form der Knochenspindeln fanden, dann erscheint uns Erdheims Behauptung zweifelhaft.

IV. Ueber die Schwierigkeit der Diagnosestellung:

Es ist charakteristisch und ausnahmslos stimmen alle Autoren in der Erfahrung überein, daß bei Knochenmetastasen, die von dieser Art von Schilddrüsencarcinom ausgehen anfänglich immer Fehldiagnosen gestellt werden.

Der Primärtumor tritt ja klinisch nicht in Erscheinung, bleibt daher als Ursache unerkannt. Erst die Knochenmetastasen sind es, die dem Patienten Beschwerden machen und ihn den Arzt aufsuchen lassen. Dabei ist natürlich für die Art der Beschwerden — wie bei allen Fernmetastasen — der Ort, an dem sie auftreten, von besonderer Wichtigkeit. Tritt z. B. die Metastase an einem Röhrenknochen auf, so wird sie früher Störungen verursachen, als etwa

eine von derselben Größe am Sternum, da ja bekanntlich bei Röhrenknochen besonders große Anforderungen an die Stabilität und Festigkeit des Gefüges gestellt werden, und sich funktionelle Schäden früher bemerkbar machen als an dem weniger beanspruchten Sternum.

Die Patienten kommen dann meist mit rheumatismusartigen Beschwerden in der Gegend des erkrankten Knochenteils zum Arzt. Der Arzt diagnostiziert oft, wie auch bei unserer Patientin: Rheumatismus. Oder die Diagnose lautet: zentrales Knochensarkom, oder Gumma, Myelom oder Ostitis fibrosa, — alle diese machen klinisch ähnliche Erscheinungen und röntgenologisch ähnliche Befunde. Wenn es zur Spontanfraktur kommt, so wäre klinisch differentialdiagnostisch noch an die Tabes oder Paralyse zu denken oder auch an Knochencysten, bei denen Spontanfrakturen keine Seltenheit sind. Wenn die Metastasen sich am sternum oder an den oberen Rippen ansiedeln, kommt differentialdiagnostisch auch noch das Aortenaneurysma in Frage. Häufig zeigen diese Metastasen nämlich auch deutliche Pulsation, was aus ihrem großen Blutreichtum zu erklären ist.

Die Diagnosestellung bietet also große Schwierigkeiten. Wir kennen ähnliche Verhältnisse vom Hypernephrom, bei dem ebenfalls der Primärtumor häufig abgekapselt ist und keine Erscheinungen macht, bis die Metastase ein Krankheitsbild erkennen läßt, dessen Ursache schwer zu finden ist.

Man sollte jedenfalls bei einem Knochenprozeß, der keine eindeutige Diagnose erkennen läßt, immer die Schilddrüse genau untersuchen, weil ein dort sitzender, wenn auch noch so kleiner Knoten, der unbedeutend erscheint, sich möglicherweise später als Primärkrebs erweist. Allerdings wird bei so kleinen Primärherden, wie sie von Klinge und Erdheim beobachtet wurden, die makroskopisch überhaupt kaum festzustellen sind, die Diagnose erst durch die genaue pathol.-hist. Untersuchung möglich sein.

V. Ueber die Therapie:

Zu der Frage der Therapie hat Hellner in seinem Buch: „Knochenmetastasen bösartiger Geschwülste“ eingehend Stellung genommen. Er weist an Hand der in der Literatur bisher beschriebenen und der selbst beobachteten Fälle nach, daß die operative Entfernung der Metastasen nur bedingt erfolgreich ist, da in den meisten Fällen der nicht erkannte Primärtumor später wieder an anderer Stelle Metastasen bildete und infolgedessen eine Dauerheilung nicht erzielt wurde.

Es ist aber in der gesamten Literatur noch kein Fall beschrieben worden, bei dem mit Sicherheit der klinisch nicht in Erscheinung tretende Primärtumor erkannt und intra vitam operativ entfernt wurde, sondern derselbe wurde entweder ganz übersehen oder erst durch die Sektion festgestellt. Da wir aber in unserem Fall den Primärtumor in der Schilddrüse intra vitam fanden und infolgedessen nicht nur die Metastase sondern auch das Primärcarcinom reseziert haben, ist zu hoffen, daß wir eine Dauerheilung erreicht haben und daß keine neue Metastase auftreten wird.

Literatur.

1. Ammer: Knochenmetastasen bei Hypernephrom. Diss. Kiel 1932.
2. Barthels: Struma maligna. Erg. Chir. 24, 162 (1931).
3. Cohnheim: Einfacher Gallertkrebs mit Metastasen. Arch. klin. Chir. 68 (1876).
4. Doepfner: Verhalten des Schilddrüsenadenoms und der wuchernden struma in Kapsel und Blutgefäßen. Frankf. Z. Path. 44, 461 (1933).
5. Erdheim: Anat. und klin. Untersuchungen bei Primärgeschwülste vortäuschenden Metastasen, insonderheit solcher des Adenocarcinoms der Schilddrüse. Arch. klin. Chir. 117, 274 (1921).
6. Esau: Frühzeitige Fernmetastase bei verborgenem Carcinom. Med. Klin. 1925, II.
7. Gierke: Knochentumoren mit Schilddrüsenbau. Virchow-Archiv 170, 463.
8. Guth: Zur Kasuistik der sogenannten Kolloidstruma. Zentr. Path. 32 (1922).
9. Hellner: Die Knochengeschwülste. Bln. Verl. Springer 1938.
10. —: Knochenmetastasen bösartiger Geschwülste. Erg. Chir. 28 (1935).
11. —: Primärtumoren vortäuschende Knochenmetastasen. Zbl.Chir. 1934.
12. Klinge: Ueber die metastasierende Kolloidstruma. Dt. Z. Chir. 187 (1924).
13. Regensburger: Schilddrüsenmetastasen im Knochen. Berl. klin. Wochschr. 1912, 11.
14. Simpson: Three cases of thyroid metastases of bones. Surg. etc. 42 (1926).
15. Wegelin: Schilddrüse. Handbuch der spec. path. Anat. v. Henke-Lubarsch. Bd. 8. Bln. Verl. Springer 1926.
16. Wölfler: Zur Anatomie und Pathologie des Kropfes und Nebenkropfes. Klin. Chir. 40 (1890).

Lebenslauf

Als Tochter des Oberingenieurs Johannes Kuhlo und seiner Frau Anna-Marie geb. Protscher bin ich, Margrit Kuhlo, am 4. Juli 1910 zu Berlin-Wilmersdorf geboren.

Von Oktober 1916 bis Oktober 1919 besuchte ich hier das Viktoria-Luise-Lyceum.

Danach siedelten meine Eltern nach Stettin über und ich besuchte bis Ostern 1924 das Lyceum Friedenshof zu Stettin. Anschließend kam ich in die U. III der Studienanstalt des Kaiserin-Augusta-Viktoria-Lyceums in Stettin, wo ich Ostern 1930 das Abitur eines Reform-Realgymnasiums bestand.

Vom August 1930 bis September 1931 war ich in England als deutsche Konversationslehrerin au pair im Harrogate-College tätig.

Vom Wintersemester 1931/32 studierte ich bis Herbst 1932 an der Universität Freiburg i. Br. Medizin, anschließend in Rostock, wo ich Ostern 1934 das Physikum bestand.

Die klin. Semester studierte ich in München, Rostock und Berlin und habe im April 1938 das Staatsexamen in Berlin mit „Gut" bestanden.

Seit dem 1. Juni 1938 bin ich im städtischen Krankenhaus Berlin-Wilmersdorf bei Prof. Dr. Baetzner als Medizinalpraktikantin tätig.